

doi: 10.17116/otorino201681410-13

Возможности конусно-лучевой компьютерной томографии височных костей у пациентов с отосклерозом

Д.м.н., проф. С.А. КАРПИШЕНКО*, д.м.н., проф. А.А.ЗУБАРЕВА, к.м.н., доц. В.Н. ФИЛИМОНОВ, к.м.н., доц. М.А. ШАВГУЛИДЗЕ, клин. орд. Е.А. АЗОВЦЕВА

Кафедра оториноларингологии с клиникой (зав. — проф. С.А. Карпишенко) Первого Санкт-Петербургского государственного медицинского университета им. акад. И.П. Павлова Минздрава России, Санкт-Петербург, Россия, 197022

Цель исследования — усовершенствование алгоритма анализа конусно-лучевых компьютерных томограмм (КЛКТ) височных костей для выявления хирургически значимых особенностей строения лабиринтной стенки барабанной полости. В период с 2012 по 2016 г. было выполнено более 400 томограмм височных костей на конусно-лучевом томографе. Исследование включало в себя несколько этапов: разработка оптимального позиционирования пациента для данного томографа, экспериментальный этап, ретроспективный анализ томограмм и сравнение височных костей в зависимости от типа строения (пневматический, смешанный, склеротический), сравнение КЛКТ с оперативными данными, усовершенствование алгоритма анализа КЛКТ височных костей. Для исследования были отобраны 16 пациентов (15 женщин в возрасте от 32 до 56 лет и 1 мужчина 58 лет) с клиническим диагнозом: отосклероз. Предложен алгоритм анализа КЛКТ височных костей, который включает в себя несколько этапов: качественный анализ томограмм; количественные параметры; дополнительные параметры, используемые при планировании вмешательства на лабиринтной стенке барабанной полости перед стапедопластикой. Данные, полученные при КЛКТ, были сопоставлены с операционными данными. Диагностическая чувствительность составила 100%, специфичность — 83%. Таким образом, конусно-лучевая томография может быть использована в диагностическом алгоритме перед планированием хирургических вмешательств на медиальной стенке барабанной полости и для оценки динамики течения заболеваний среднего уха.

Ключевые слова: отосклероз, конусно-лучевая компьютерная томография, отиатрия.

The potential of cone beam computed tomography of the temporal bones in the patients presenting with otosclerosis

S.A. KARPISHCHENKO, A.A. ZUBAREVA, V.N. FILIMONOV, M.A. SHAVGULIDZE, E.A. AZOVTSOVA

I.P. Pavlov Saint-Petersburg First State Medical University, Russian Ministry of Health, Saint-Petersburg, Russia, 197022

The objective of the present study was to analyze the potential of cone beam computed tomography of the temporal bones in the patients presenting with otosclerosis for the detection of surgically significant specific structural features of the labyrinth wall of the tympanic cavity. More than 400 tomograms of the temporal bones were obtained with the use of a cone beam tomograph were available for the investigation during the period from 2012 till 2016. The study was carried out in several steps, viz. the search for the optimal (for the given instrument) position of the patient, the experimental stage, the retrospective analysis of the tomograms and the comparison of the temporal bones of different types (pneumatic, mixed, and sclerotic) in individual patients, the comparison of the results of cone beam computed tomography (CBCT) with the intraoperative observations, and the modification of the algorithm for the analysis of temporal bone cone beam tomograms. The study included a total of 16 patients (15 women at the age from 32 to 56 years and one managed 58 years) presenting with the clinical diagnosis of otosclerosis. The results of the study were used to elaborate the algorithm for the analysis of cone beam tomograms of the temporal bones to be performed in the stage by stage manner including the qualitative analysis of tomograms, evaluation of their quantitative parameters and additional characteristics to be taken into consideration when planning the surgical interventions on the labyrinth wall and the tympanic cavity as a preparation for the stapedoplastic treatment. The results of CBCT obtained in the present study were compared with the surgical observations. The diagnostic sensitivity and specificity of the method were estimated to be 100% and 83% respectively. It is concluded that cone beam computed tomography can be employed as a component of the diagnostic algorithm prior to the planning of surgical interventions on the medial wall of the tympanic cavity and the assessment of dynamics of the clinical course of middle ear diseases.

Keywords: otosclerosis, cone beam computed tomography, otiatry.

Распространенность клинически проявляющегося отосклероза составляет 0,3—0,5%. Основным методом лечения является хирургический (различные варианты стапедопластики). Частота осложнений и неудовлетворительных результатов при стапедопластике, по данным различных авторов, варьирует от 1,6 до 20% [1]. Для снижения риска осложнений стапедопластики необходимо тщательное предоперационное обследование, в том числе с использованием компьютерной томографии (КТ) височных костей с целью оценки особенностей анатомического строения медиальной стенки барабанной полости [2, 3].

В отиатрической практике для визуализации височной кости широко используется метод мультиспиральной компьютерной томографии (МСКТ). Однако, по данным зарубежных авторов, одним из методов исследования структур уха является конусно-лучевая КТ (КЛКТ), которая демонстрирует сопоставимую с МСКТ точность отображения костных структур при значительно меньшей лучевой нагрузке, меньшей стоимости исследования [4—7].

Цель исследования — усовершенствование алгоритма анализа КЛКТ височных костей для выявления хирургически значимых особенностей строения лабиринтной стенки

барабанной полости и определение диагностической чувствительности и специфичности этого метода исследования.

Материал и методы

В период с 2012 по 2016 г. на кафедре оториноларингологии с клиникой ПСПбГМУ им. акад. И.П. Павлова было выполнено более 400 томограмм височных костей на конусно-лучевом томографе Galileos Comfort («Sirona Dental Systems GmbH», Bensheim Germany), программное обеспечение Galaxis. Параметры томографической съемки: 85 kV, 4 mA, 28 mA/s, размер изотропного вокселя 0,15 мм, эффективная доза 70 мкЗв.

Исследование включало в себя несколько этапов:

— разработка оптимального позиционирования пациента для данного томографа;

— экспериментальный этап (сканирование препаратов височных костей, черепа для оценки точности проводимых измерений);

— ретроспективный анализ томограмм и сравнение височных костей в зависимости от типа строения (пневматический, смешанный, склеротический) с целью составления алгоритма анализа КЛКТ височных костей;

— сравнение КЛКТ с интраоперационными данными, на основании чего в алгоритм анализа вводились дополнительные параметры для оценки перед оперативным лечением среднего уха при воспалительной патологии и, отдельно, при планировании вмешательств на медиальной стенке барабанной полости.

Для исследования были отобраны 16 пациентов (15 женщин в возрасте от 32 до 56 лет и 1 мужчина 58 лет) с клиническим диагнозом «отосклероз». Обследование перед операцией включало в себя микроотоскопию, акуметрию, тональную пороговую аудиометрию, импедансбарометрию. Всем пациентам при проведении предоперационного обследования перед стапедопластикой выполнялась КЛКТ височных костей.

На томограммах оценивались следующие показатели (только на тех ушах, которые планировались для оперативного вмешательства):

— ширина (внутренняя и наружная) и форма ниши окна преддверия;

— наличие или отсутствие нависания канала лицевого нерва и промонториума;

— расстояние от подножной пластинки стремени до внутренней стенки преддверия;

— наличие или отсутствие оксификации окна улитки;

— ширина окна улитки.

Все пациенты были прооперированы: в 15 случаях выполнена первичная стапедопластика, в одном случае — повторная стапедопластика.

Результаты и обсуждение

В практику клиники внедрен вариант позиционирования, при котором голова пациента выставляется по орбито-меатальной линии. При данной укладке в аксиальной плоскости хорошо визуализируется наковальне-молоточковое сочленение, короткий отросток наковальни, *aditus ad antrum*.

Предложен алгоритм анализа КЛКТ височных костей, который включает в себя несколько этапов:

1. Качественный анализ томограмм, проводимый для каждого исследования височной кости:

а) состояние наружного слухового прохода в костной и хрящевой частях, целостность стенки, наличие/отсутствие сужения за счет мягкотканного/костного компонента, наличие/отсутствие сообщений с полостью височно-нижнечелюстного сустава, мягкими тканями околоушной области;

б) тип пневматизации сосцевидного отростка;

с) пневматизация антрума и барабанной полости;

д) наличие/отсутствие костно-деструктивных изменений височной кости;

е) состояние слуховых косточек и их взаиморасположение;

ф) высота стояния луковицы яремной вены;

г) целостность костных стенок лабиринта;

h) симметричность внутренних слуховых проходов.

2. Дополнительные количественные параметры, используемые при планировании оперативного вмешательства на среднем ухе:

а) глубина залегания антрума;

б) высота, глубина и длина антрума;

с) глубина залегания сигмовидного синуса;

д) расстояние от антрума до борозды сигмовидного синуса;

е) толщина костной стенки между горизонтальным полукружным каналом и *aditus ad antrum*;

ф) толщина костной стенки между каналом лицевого нерва и *aditus ad antrum*;

г) толщина костной стенки между каналом лицевого нерва и горизонтальным полукружным каналом;

h) при сравнении глубины залегания антрума и сигмовидного синуса делался вывод о наличии латеропозиции синуса.

3. Дополнительные параметры, используемые при планировании вмешательства на лабиринтной стенке барабанной полости перед стапедопластикой:

а) наличие или отсутствие нависания канала лицевого нерва;

б) ширина и глубина ниши окна преддверия;

с) наличие или отсутствие оксификации ниши окна улитки.

При статистической обработке данных выявлены достоверные различия между клинически значимыми антропометрическими показателями в зависимости от типа пневматизации и наличия воспалительных изменений в височной кости.

Выявленные в ходе исследования особенности строения медиальной стенки барабанной полости (**см. таблицу**) были сопоставлены с интраоперационными находками.

Толщина подножной пластинки стремени не измерялась в связи с техническими ограничениями данного томографа.

В одном случае в ходе операции возникло истечение перилимфы через окно преддверия, при анализе КЛКТ височных костей данного пациента выявлено наименьшее расстояние до внутренней стенки окна преддверия (2,35 мм).

При проведении операций особенности строения медиальной стенки были отмечены в 5 из 16 ушей. Истинно положительный результат при сравнении данных с КЛКТ отмечен в 5 случаях (совпадение данных КЛКТ с интраоперационными), ложноотрицательный — 0, истинно-отрицательный — в 9, ложноположительный — в 2.

Таким образом, диагностическая чувствительность КЛКТ височных костей составила 100%, специфичность — 81%.

Оценка анатомических структур медиальной стенки барабанной полости по данным конусно-лучевой компьютерной томографии

Анатомо-топографические особенности медиальной стенки барабанной полости	Количество выявленных случаев, n=16
Нависание канала лицевого нерва	8
Нависание промоториума	3
Широкая ниша окна преддверия	15
Узкая ниша окна преддверия	1
Осификация ниши окна улитки	2
Признаки рубцового процесса и сужение ниши окна улитки	7
Критическое расстояние от подножной пластинки стремени до внутренней стенки преддверия менее 2 мм	0
Прямоугольная форма ниши окна преддверия	6
Трапециевидная форма ниши окна преддверия	10

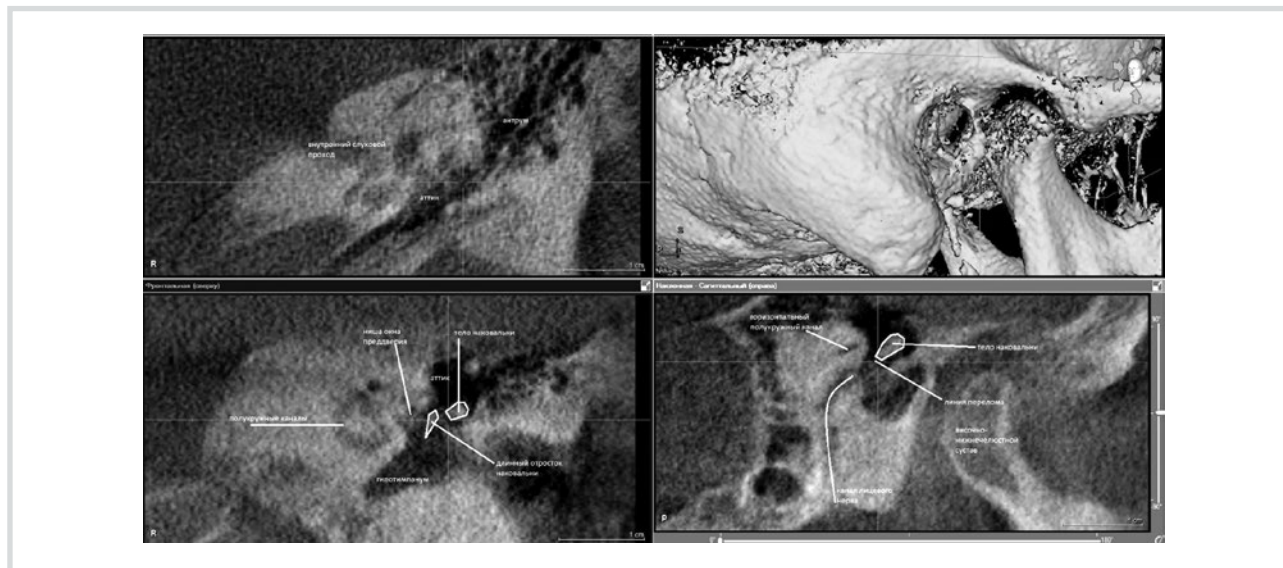


Рис. 1. Больной Н., 58 лет. КАКТ височных костей. МРР/рентгенологическое исследование.

Во фронтальной и сагиттальной плоскостях отмечены контуры наковальни (перелом), в сагиттальной плоскости обозначен ход канала лицевого нерва.

Клинический случай №1

Пациент Н., 58 лет, с диагнозом: отосклероз, вовлекающий овальное окно, необлитерирующий, состояние после тимпанотомии в январе 2015 г., перелом длинного отростка наковальни. Ранее пациенту была выполнена попытка стапедопластики на левом ухе, в ходе тимпанотомии произошел перелом длинного отростка наковальни, оперативное вмешательство было прекращено. При поступлении в ЛОР-клинику ПСПбГМУ были выполнены микроотоскопия (барабанная перепонка левого уха серая, рубцово изменена), акуметрия (шепотная и разговорная речь на левое ухо 0 м, опыт Вебера с латерализацией влево, опыт Ринне отрицательный с двух сторон), тональная пороговая аудиометрия (повышение порогов слуха по смешанному типу с преобладанием кондуктивного компонента, костно-воздушный разрыв до 80 дБ, повышение порогов слуха по кости в диапазоне от 20 до 30 дБ), КЛКТ височных костей (рис. 1).

Заключение по КЛКТ левой височной кости: пневматический тип строения сосцевидного отростка, пневматизация клеток не нарушена, антрум обычных размеров, пневматизирован. Барабанная полость пневматизирована, слуховые косточки четко визуализируются, нарушена целостность длинного отростка наковальни (определяется линия перелома). Ниша овального окна: уменьшен раз-

мер просвета, склерозирована, прямоугольной формы. Признаки рубцового процесса в области окна улитки. Структуры внутреннего уха — без особенностей.

Пациенту была выполнена стапедопластика на левом ухе. Интраоперационные находки: слуховые косточки окружены рубцовой тканью, четко определяется уровень перелома длинного отростка наковальни, который был фиксирован лишь рубцовой тканью, стремя с истонченными ножками полностью фиксировано к окружающим костным стенкам и подножной пластинке, ниша овального окна узкая и глубокая. После установки тefлонового протеза было получено улучшение слуха — разговорная речь 4 м (до операции 0 м).

Клинический случай №2

Пациентка Ж., 45 лет, с диагнозом: отосклероз, облитерирующий, вовлекающий овальное окно. Поступила в июне 2015 г. в ЛОР-клинику ПСПбГМУ для планового оперативного лечения на правом ухе. Ранее в 2013 г. пациентке выполнялась стапедопластика на левом ухе с положительным эффектом. При поступлении была выполнена отомикроскопия (барабанная перепонка без патологических изменений), акуметрия (шепотная речь на правое ухо 2 м, разговорная речь 3 м, в опыте Вебера латерализация влево, опыт Ринне отрицательный справа, положительный слева), тональная пороговая аудиометрия (AD:

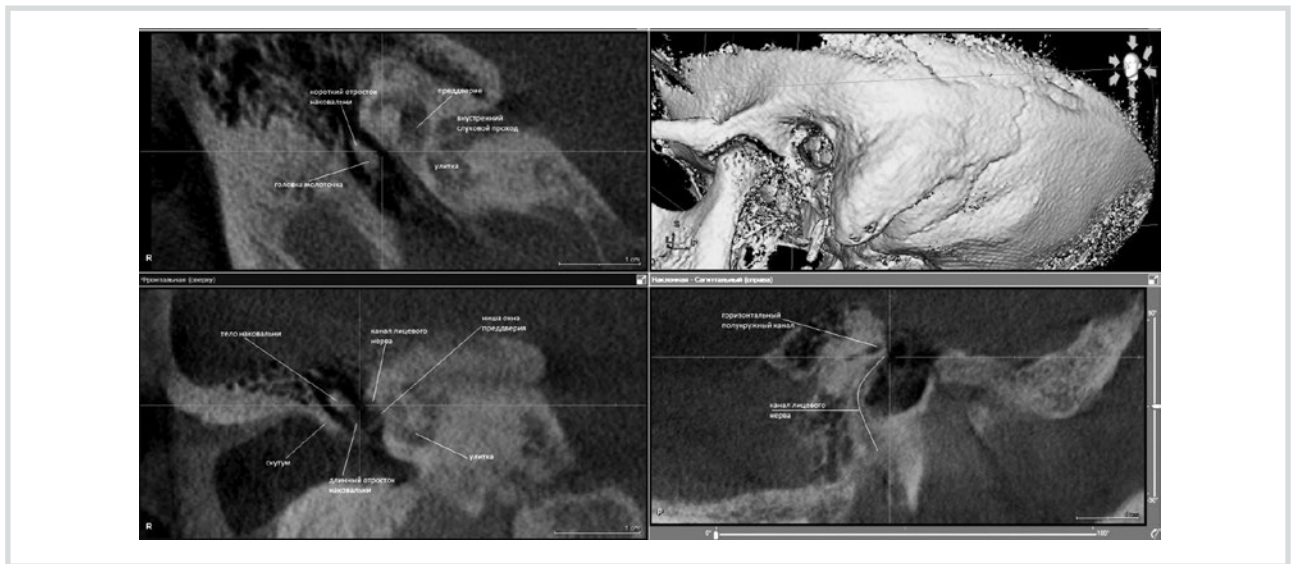

Рис. 2. Больная Ж., 45 лет. КАКТ височных костей. MPR/рентгенологическое исследование.

В сагиттальной плоскости обозначен ход канала лицевого нерва, во фронтальной — расположение канала лицевого нерва над нишей преддверия.

снижение слуха по смешанному типу, костно-воздушный разрыв от 20 до 50 дБ, повышение порогов слуха от 20 до 40 дБ), КЛКТ височных костей.

Заключение по КЛКТ правой височной кости: пневматический тип строения сосцевидного отростка, пневматизация не нарушена, антрум обычных размеров. Барабанная перепонка истончена. Барабанная полость пневматизирована, слуховые косточки с явлениями декальцинации, подножная пластинка стремени утолщена, кальцифицирована, определяется нависание канала лицевого нерва над нишей овального окна, костная капсула его частично не прослеживается. Структуры внутреннего уха без особенностей (рис. 2).

Пациентке была выполнена стапедопластика на правом ухе. Интраоперационные находки: фиксация подножной пластинки стремени в нише овального окна, глубокая ниша овального окна, нависание канала лицевого нерва, рубцовая ткань вокруг ниши овального окна. После установки тefлонового протеза получена прибавка слуха: разговорная речь до 6 м, шепотная речь до 3 м.

ЛИТЕРАТУРА

1. Ситников В.П., Диаб Х. Причины неудач стапедопластики и способы их устранения. *Российская оториноларингология*. 2005;4:102-104.
2. Арнаутова Е.М. Выбор метода операции на стремени при отосклерозе (обзор литературы). *Российская оториноларингология*. 2009;119(4):149-153. Ссылка активна на 09.03.16. Доступно по: http://entr.org/files/j_rus_LOR_5_2011.pdf#page=149
3. Бодрова И.В., Кулакова Л.А. Уточнение анатомо-топографических особенностей области окна преддверия перед стапедопластикой по данным мультиспиральной компьютерной томографии. *Бюллетень сибирской медицины*. 2012;11(5): 39-44. Ссылка активна на 09.03.16. Доступно по: <http://old.ssmu.ru/bull/12/05/07.pdf>
4. Liktor B, Révész P, Csomor P, Gerlinger I, Sziklai I, Karosi T. Diagnostic value of cone-beam CT in histologically confirmed otosclerosis. *Eur Arch Otorhinolaryngol*. 2013;271(8):2131-2138. doi:10.1007/s00405-013-2702-y
5. Miracle A, Mukherji S. Conebeam CT of the Head and Neck, Part 1: Physical Principles. *American Journal of Neuroradiology*. 2009;30(6):1088-1095. doi:10.3174/ajnr.a1653
6. Miracle A, Mukherji S. Conebeam CT of the Head and Neck, Part 2: Clinical Applications. *American Journal of Neuroradiology*. 2009;30(7):1285-1292. doi:10.3174/ajnr.a1654
7. Redfors Y, Gröndahl H, Hellgren J, Lindfors N, Nilsson I, Möller C. Otosclerosis. *Otology & Neurotology*. 2012;1. doi:10.1097/mao.0b013e318259b38c

Выводы

1. КЛКТ зарекомендовала себя как информативный метод диагностики патологии среднего уха и может использоваться перед планированием оперативных вмешательств, а также в качестве рентгенологического контроля в послеоперационном периоде и для оценки течения заболеваний среднего уха.

2. По данным КЛКТ, наиболее значимыми при проведении оперативных вмешательств на медиальной стенке барабанной полости являются следующие анатомо-топографические особенности височной кости — нависание канала лицевого нерва, ширина ниши окна преддверия и оссификация круглого окна улитки, оценка которых в ходе предоперационной подготовки больных позволяет увеличить число благоприятных исходов лечения.

Конфликт интересов отсутствует.